Aus dem Tierpathologischen Institut der Universität München
(Vorstand: Professor Dr. Oskar Seifried).

Ist das histologische Ausstrichverfahren nach Carl für die Untersuchung von Leberwurst geeignet?

Inaugural-Dissertation

zur

Erlangung der Würde eines

Doktor Medicinae Veterinariae

der

Tierärztlichen Fakultät

der

Ludwig-Maximilians-Universität in München

vorgelegt von

Heinz Werle

appr. Tierarzt aus Görlitz.

Buchdruckerei M. Krahl, Erlangen-Bruck
1935

Gedruckt mit Genehmigung
der Tierärztl. Fakultät der Universität München.
Referent: Univ.-Prof. Dr. O. Seifried.

Ist das histologische Ausstrichverfahren nach Carl für die Untersuchung von Leberwurst geeignet?

Wegen der starken Zerkleinerung des Wurstgutes bei der Bereitung der Leberwurst und wegen ihrer indifferenten Färbung macht es große Schwierigkeiten, makroskopisch eine Kontrolle über die Güte der Wurst und ihre Zusammensetzung auszuüben. Die Notwendigkeit einer Untersuchung ist dadurch gegeben, daß man es im Kriege lernte, der Wurstmasse Organteile beizusetzen, deren Zusatz sich nur mit der Not des Krieges entschuldigen ließ. Auch heute noch werden dann und wann die im Kriege gemachten Erfahrungen zum Schaden der Käufer ausgenutzt. Die bisher verwendeten Methoden der histologischen Wurstuntersuchung sind nicht in allen Teilen befriedigend, da sie alle den Nachteil zu langer Zeitdauer besitzen.

Als erster berichtet Klimmeck (10) über die mikroskopische Untersuchung von Leberwürsten mittels Kompressorium und Quetschpräparaten. Er glaubt bei 40facher Vergrößerung Skelettmuskulatur von Herz- und Eingeweidemuskeln unterscheiden zu können, außerdem Teile von Leberparenchym in den verschiedensten Lagerungen und Zusammensetzungen, von Fettgewebe, Nerven, Blutgefäßen, Lymphknoten zu erkennen, auf welche Art und Weise der Tierarzt dann die Mengenverhältnisse schätzen und zu einem Schluß über die Preiswürdigkeit der betreffenden Wurst kommen soll.

Seel (13) zeigt die Verwendbarkeit des Trichiniskopes auch für die Wurstuntersuchungen. Er fertigt auf dem Kompressorium 28 Präparate an und glaubt neben den guten Erfolgen, die er bei der Prüfung der Wurst auf ihre erlaubten und unerlaubten Bestandteile zu verzeichnen hat, auch quantitativ die Lebermenge genau feststellen zu können. Diese beiden Untersuchungsmethoden werden durch die Fixiermethode nach Frickinger (5) abgelöst. Dieser findet die einzelnen Organteile unter Trichinoskop nicht einwandfrei erkennbar

und schlägt die Anfertigung von Gefrierschnitten auf dem Gefriermikrotom vor. Zu diesem Zwecke entnimmt er aus verschiedenen Stellen der Wurst Stücke von 1—2 g Gewicht und fixiert sie in Formol 12—24 Stunden lang. Nach kurzem Wässern sind die Stücke fertig zum gefrieren. Außerdem wendet er noch die Schnellfixiermethode von Breuner (4) an, die im Aufkochen eines Wurststückchens in konzentrierter Formollösung besteht. Dieses Verfahren eignet sich aber nicht für die Untersuchung von Leberwurst, da sie zu wenig feste Formbestandteile besitzt und schnell zerfällt. Lassen sich Würste wegen ihres hohen Fettgehaltes, wie gerade die Leberwurst, nicht so ohne weiteres schneiden, so unterwirft er sie dem Gelatineeinbettungsverfahren nach Gaskel-Gräff (6). Diese Methode empfehlen auch Lund-Schröder (11). Sie erzielen damit einwandfreie klare Bilder, auf Grund deren die genaue Beurteilung der Wurst auf erlaubte und unerlaubte Bestandteile möglich sein soll. Da aber mit der Fertigstellung der Präparate 4—6 Tage vergehen, versucht Hadi (8) mit der Paraffinschnelleinbettung zum Ziele zu kommen, und es gelingt ihm nach Ueberführen der Wurststücke von Azeton — Benzol, Chloroform in Parafin schon nach 4 Stunden, zum Färben fertige Schnitte zu erzielen. In der Folgezeit ist versucht worden, mit schnellen und einfachen Verfahren brauchbare Präparate zu erhalten. So weist Breusch (1) darauf hin, daß durch Abänderung des Gelatineeinbettungsverfahrens schon nach 45 Minuten schnittfertige Blöcke zu erhalten seien. Er scheidet das Fett der sich in dem Erlenmeierkolben befindlichen und auf 80—90° C erhitzten Wurstprobe durch Darübergießen und zum Ueberlaufen bringen von physiologischer Kochsalzlösung ab, seiht die übrig gebliebene Masse durch ein Koliertuch, bringt sie in ein Becherglas, übergießt sie mit 20%iger Gelatinelösung und erhitzt sie dann im Wasserbad bei 60—80° C 10—15 Minuten lang. Den Inhalt des Becherglases gießt er dann in ein viereckiges Drahtsieb und läßt ihn im Eisschrank schnell erkalten. Nach Vorhärtung des Blockes in Formollösung können auf dem Gefriermikrotom Schnitte angefertigt werden. Diese Methode ändert Escher (3) in der Weise ab, daß er das Fett mit Aether auszieht, die übrig gebliebene Masse in ein Reagenzglas füllt, sie mit Gelatine übergießt und 10 Minuten lang zentrifugiert, wobei die Gelatine erstarrt. Auf diese Weise gewinnt er bei Zerschlagen des Glases eine Gelatinesäule, in deren unterem Teile das zu untersuchende Wurstgut sich befindet.

Weiterhin nimmt Hintersatz (9) den Versuch vor, ohne jegliche Einbettungs- und Fixierungsverfahren Schnitte von aus Wurst gefertigten Würfeln herzustellen. Er bedient sich dabei eines Gefriermikrotoms mit tiefgekühltem Messer und hält diese Methode für empfehlenswert. List (12) ist der Ansicht, daß sich dieses Verfahren wegen seines hohen Verbrauches an Kohlensäure und des leichten

Auseinanderfallens der Schnitte zur Leberwurstuntersuchung nicht eigne. Er verwendet die Gaskel-Gräff'sche Einbettungsmethode und die Technik nach Hintersatz und Escher, welch letztere wegen ihrer Kürze besonders zusagt.

Der Nachteil aller dieser Methoden der histologischen Wurstuntersuchung liegt in der langen Zeit bis zur Fertigstellung farbreifer Präparate, teils auch in deren umständlicher Behandlung. Es wäre deshalb von Vorteil, wenn ein brauchbares Schnellverfahren ausgearbeitet werden könnte. Mir wurde die Aufgabe gestellt, die histologische Ausstrichmethode von Carl (2) auf ihre Brauchbarkeit für die Wurstuntersuchung zu prüfen.

Technik:

Mit einem scharfen Messer schabt Carl (2) von dem zu untersuchenden Organ kleine Mengen ab und streicht sie auf einen Objektträger auf, der mit Clyzerinserum vorbereitet ist. Die zu gleichen Teilen aus Glyzerin und Serum bestehende Mischung wird mit der Fingerbeere auf den Objektträger aufgetragen; nach mehrmaligem durch die Flamme ziehen erfolgt erneutes Ausstreichen, wodurch eine gleichmäßige Schicht erzielt wird. Jetzt werden die Objektträger leicht erhitzt und sind dann zum Auffangen der Präparate fertig. Der Abstrich wird durch einfaches Streichen mit einem Streichholz in eine gleichmäßige Schicht gebracht. In noch feuchtem Zustande wandert der Objektträger sofort in einen bei Bruttemperatur gehaltenen Formalinzylinder, indem Formalindämpfe entwickelt werden. Auch Methylalkohol ist zur Fixierung gut geeignet. Nach Fixierung gelangt der Abstrich in die Farblösung. Carl hat mit tuberkerlösem Material und mit solchem von Tumoren gute Erfolge erzielt. Er weißt besonders auf das klare Bild der isoliert liegenden Zellen-Zellleib und Zellkern hin, sodaß das histologische Ausstrichpräparat als eine Art Ersatz für einen histologischen Schnitt angesehen werden kann.

Eigene Untersuchungen.

Material und Methodik.

Nach Bearbeitung einiger Leber-, Milz- und Hodenabstriche vom Hund gelangten dreißig in mehreren Fleischerläden gekaufte Leberwürste verschiedener Preislage zur Untersuchung; von jeder Wurst wurden von verschiedenen Stellen Proben für Ausstriche entnommen. Als Vergleichsverfahren gelangte Gelatineeinbettung und Herstellung von Gefrierschnitten zur Anwendung. Die gröberen und billigeren Wurstsorten mußten mechanisch zerkleinert werden, da sonst ein Ausstreichen auf dem Objektträger unmöglich ist. Dazu ließ sich der von Seifried (14) konstruierte Glasmörser zur Zerkleinerung infektiösen Materials gut verwenden. Oft zeigt sich eine Bindung zwischen der Glyzerinserumschicht und dem aufgestrichenen Material, wodurch Abschwemmen des Ausstriches beim Einbringen in die Farblösung begünstigt wird. Dieser Nachteil läßt sich durch die Verwendung eines unvorbehandelten Objektträgers beseitigen. Das Material wird auf diesen aufgetragen, die Ausstriche werden einige Male durch die Flamme gezogen und kommen dann nach Verweilen einer halben Minute in Methylalkohol in die Farblösung. Der Ausstrich haftet dann dem Glase fest an.

Untersuchungsergebnisse:

Die histologischen Ausstrichpräparate aus **normalen Organen** lassen folgende Einzelheiten erkennen.

Die mikroskopischen Bilder gesunder Hundeleber zeigen zahlreiche Leberzellen, die teils in Verbänden, teils isoliert liegen. Bei starker Vergrößerung lassen sich deutlich im Zelleib einzelne Fetttröpfchen und Glykogenkörnchen erkennen. In manchen Zellen ist die Stellung des Kernes wand- in anderen mittelständig. Ab und zu sind im Ausstrich haufenweise langgestreckte stäbchen- bis spindelförmige Kerne und dazwischen eingelagert viele Leberzellen zu finden. Es handelt sich dabei um ein Stück interlobulären Gewebes, an dem noch Leberzellen haften geblieben sind. Anderweitige Gewebestrukturen treten nicht hervor. Der Ausstrich eines unveränderten Hodens von einem Hund zeigt am augenfälligsten eine

mit Eosin mehr oder weniger stark gefärbte, flockige, homogene Masse, die das stark mit Eosin gefärbte Serumglyzerin darstellt. Dazwischen eingestreut beobachtet man viele größere und kleinere mit Eisenhämatoxylin blaugefärbte, zellkernähnliche Gebilde. An manchen Stellen sind blaßblau gefärbte Zellhaufen anzutreffen. Die Zellen besitzen ungefähr die Größe des Kernes einer Leberzelle, und lassen bei starker Vergrößerung eine körnelige Masse und ein diese umgebende Membran erkennen. Es scheint sich hierbei um Spermatiden zu handeln.

Beim Ausstrich einer nicht veränderten Milz von einem Hund wird das Blickfeld neben der starken Eosinfärbung des Serumglyzerins von zelligen Elementen beherrscht. Spindelförmige Endothelzellen, Erythrozyten, Lymphozyten und große Phagozyten sind gut voneinander zu unterscheiden.

Bei der Betrachtung von Leberwurstausstrichen sind im allgemeinen folgende Einzelheiten zu beobachten:

Zunächst sieht man im mikroskopischen Bild eine Unmenge von Zellen, und dazwischen eingestreut Muskelfasern, mehr oder weniger zahlreich in ganz verschiedener Länge und Stärke, an denen klar Querstreifung und ovale, intensiv mit Eisenhämatoxylin gefärbte Kerne zu erkennen sind. In manchen Präparaten ist allerdings wegen der durch den Kochprozeß hervorgerufenen Veränderungen an den Zellen nur eine sehr geringe, oder gar keine Kernfärbung zu erreichen. An einigen Stellen gelangen Bindegewebszüge und kleine Arterien genauestens zur Darstellung. Daneben sind die Leberzellen deutlich zu erkennen; sie sind teils vollständig aus ihrem Verband gelöst und liegen einzeln, teils sind 4—5 zusammenliegend zu sehen. Oft ist der Kern gut mit Hämatoxylin dargestellt und der mehr oder weniger stark granulierte Plasmaleib gut zu erkennen. In anderen Ausstrichen wieder läßt sich eine Kernfärbung nicht erreichen und der Zellleib ist stark zerfranst und zerrissen. Bisweilen ist er auch deutlich gequollen und schlecht färbbar, was ebenfalls auf die durch das Kochen hervorgerufenen Veränderungen zurückzuführen ist. Ab und zu trifft man auch Zellen, die statt eines Kernes nur einen hellen Fleck zeigen. Bei Sudan-III-Färbung zeigt die Leberzelle Einlagerung von größeren und kleineren Fetttröpfchen. Von allen anderen

Organteilen wie Pankreas, Lunge und Milz, die mit zur Herstellung von Leberwurst verwendet werden, ist im Ausstrich mit Sicherheit nichts festzustellen. Nur die Anwesenheit von Lymphozyten deutet auf das Vorhandensein von lymphatischem Gewebe in der Wurst hin.

Wenn im Vergleich dazu ein gefärbter Gefrierschnitt einer nach Gaskel-Gräff (6) eingebetteten Wurstprobe untersucht wird, so fällt die mehr oder weniger große Menge der Muskelfaser und Muskelbündel auf. Kerne und Querstreifung lassen sich im Ausstrich besser darstellen. Ferner finden sich Stücke lymphatischen Gewebes, die an ihrer, wegen der dicht bei dicht liegenden Lymphzellen stark blau gefärbten Körnelung erkenntlich sind. Ob es sich dabei um Milz- oder Lymphknoten handelt läßt sich nicht entscheiden. Ab und zu heben sich Leberstückchen durch die deutliche Läppchenzeichnung und die balkenförmige Anordnung der polyedrischen Leberzellen deutlich ab. Manchmal ist auch noch das Interstitium mehrerer Lobuli mit einigen Leberzellen stehen geblieben. Nicht immer sind die Kerne deutlich gefärbt, öfters zeigt sich nur eine gleichmäßig gefärbte Masse, wobei die Balkenanordnung der Zellen leicht angedeutet ist und die Erkennung des Organes zuläßt. Daß es sich bei der zur Verarbeitung gelangten Leber meist um Schweineleber handelt, zeigen gut die in sich abgeschlossenen, von Bindegewebe umgebenen Läppchen. Oefters findet man aus zahlreichen kleinen Arterien zusammengesetzte Gefäßbündel. Die Arterien zeichnen sich durch sehr muskelreiche Gefäßmedia aus. Dann und wann beobachtet man noch in einigen Schnitten Stücke von Drüsengewebe, wobei die basale Lage der abgeplatteten hohen, in das Lumen hineinragenden, zylindrischen Drüsenzellen den Schluß auf ihren Schleimhautcharakter zulassen. Außerdem ist noch Drüsengewebe von folgendem Aussehen gefunden worden:

Das ganze Stück ist mehr violett gefärbt, nur hin und wieder ist ein Lumen zu erkennen. Die Kerne sind gut erhalten, liegen zwar wandständig, sind aber nicht abgeplattet, sondern mehr kugelig, die Drüsenendstücke sind mit Zylinderepithel ausgekleidet. Es handelt sich um eine rein seröse Drüse. Außerordentlich stark ist in manchen Schnitten das Fettgewebe vorhanden, gut an seinen charakterischen Siegelringzellen mit basal gelegenen Kern zu erkennen. Meist ist es noch mit Bindegewebe verbunden und wird von einer starken Membran umgeben. Ferner gelangen manchmal Darmstücke zur Betrachtung, die gut an den Zotten und dem einschichtigen Zylinderepithel erkenntlich sind. Die Schleimhaut selbst besteht aus den erwähnten Zylinderepithelien der Tunika propria. Oefters ist auch die Muscularis mucosae und die Submucosa, in der ab und zu einzelne Lymphknötchen zu finden sind, nachzuweisen. Nicht

selten hat eine Ablösung der Schleimhaut durch den Kochprozeß und die mechanische Zerkleinerung stattgefunden.

Es kann somit festgestellt werden:

Im Ausstrich gelingt es gut, Leberzellen, Muskulatur und kleine Arterien darzustellen. Dagegen ist es nicht möglich, auf Grund des anderen Zellmaterials, das im Ausstrich noch zur Betrachtung kommt, mit Sicherheit festzustellen, welche Organteile zur Herstellung der Wurst verwendet wurden. Bei dieser Beurteilung ist der Schnitt nicht zu entbehren.

In folgendem werden nun die Untersuchungsergebnisse niedergelegt, wie sie an Leberwürsten verschiedenster Preislage vergleichsweise mit dem Ausstrichverfahren nach Carl (2) und der Gelatineeinbettung nach Gaskel-Gräff (6) gewonnen wurden.

Leberwurst, das Pfund zu 0,60 Mk.

Ausstrich: Im mikroskopischen Bild ist eine große Anzahl von Muskelfasern erkennbar, deren Kerne sich zum Teil gut, zum Teil überhaupt nicht gfärbt haben. Auffallend ist die große Anzahl von glatten Muskelfasern. Sie sind als spindelförmige, leicht abgeplattete Zellen mit ihren charakteristischen, langgestreckten, stäbchenförmigen Kernen nicht zu verkennen. Bisweilen besitzen die Kerne geschlängelte und spiralig gewundene Form. Hin und wieder findet man die einzelnen Fasern zu Verbänden vereinigt. Quer gestreifte Muskulatur ist nicht viel in dem Präparat vorhanden. Ab und zu sind schlauchförmige eosingefärbte, einem Muskelstückchen ähnliche Elemente zu beobachten, mit runden und spindelförmigen Kernen, die teils senkrecht, teils wagerecht zum Verlauf dieses Gebildes liegen. Es handelt sich hier um Stücke einer kleinen Arterie, wobei die einzelnen Wandschichten mit ihrer unterschiedlichen Stellung und Form der Kerne zur Betrachtung gelangen. Das zellige Material, das hier, wie in jedem Ausstrich das Blickfeld beherrscht, setzt sich aus dunkelblau gefärbten, kernförmigen Gebilden zusammen, deren Herkunft nicht festzustellen ist und einigen wenigen Le-

berzellen, die Ihre charakterisitiche Form und Größe beibehalten haben.

Schnitt: Auch hier ist ein Ueberwiegen von glatter Muskulatur gegenüber quergestreifter festzustellen. Die einzelnen Fasern sind parallel zu einander, bündelweise zusammengefaßt. Geformtes Bindegewebe ist an dem geraden oder gewellten Verlauf seiner parallel zueinander liegenden Fasern und seiner spindelförmigen Kerne erkennbar. Sodann fallen blaßrosa gefärbte, von einem Netzwerk von Fasern durchzogene, viereckige oder polyedrische Gebilde auf, in denen einige Arterien sichtbar werden. Während manche dieser Gebilde blaue Kerne aufweisen, zeigen andere gleichmäßig rosa gefärbte, kernlose Stücke. Oft sind drüsige Gebilde eingelagert; bei einigen kann man noch die wandständigen Kerne erkennen. Das Protoplasma der Zellen zeigt starke Quellung; Zellgrenzen lassen sich nicht mehr feststellen. Außerdem ziehen sich an der einen Seite des Stückes von innen nach außen dunkelrot gefärbte, gerade verlaufende, kanalartige Linien hin. In der Mitte dieser Linien liegt ein dunkelroter Strang, der von einer Schicht heller gefärbter, deutlich voneinander getrennter, nebeneinanderliegender Zellen umscheidet wird. Wahrscheinlich handelt es sich um ein Stück Haut mit Haaren und Schweißdrüsen. An einer anderen Stelle findet sich ein Stück Oberhaut mit den charakteristischen Papillen des Koriums. Ferner ist ein Stück Darmschleimhaut mit Zotten, Zylinderepithel und zwei Lymphknötchen erkennbar. Zusammenhängende Leberstücke sind nicht zu sehen. Es wird dann noch eine Anzahl von rötlichen, polyetrischen, scharf von einander getrennten Zellen festgestellt, die pflanzlicher Natur sind.

Während nun im Ausstrich nur glatte und quergestreifte Muskelfasern und einige Leberzellen im mikroskopischen Feld sichtbar werden, lassen sich im Schnitt außer Muskulatur auch Bindegewebe, Haut, Darmschleimhaut und Pflanzenteile beobachten. Der Schnitt ermöglicht also die Bestandteile des Wurstgutes mikroskopisch herauszufinden. Von all diesen Bestandteilen sind zusammenhängende Organteile im Ausstrich nicht zu sehen, die Zellen dieser Gewebe finden sich wohl im Ausstrich vor, aber es ist nicht möglich Ihre Herkunft festzustellen, da sie aus ihrem Verband gelöst sind. Dagegen sind einige Leberzellen erkennbar, ein Zeichen, daß Leber zur Herstellung der Wurst verwendet worden ist. Im Schnitt dagegen läßt sich kein Lebergewebe auffinden, ein Zeichen für die geringe Mengenbeisetzung dieses Organs zur Wurst-

masse. Hier gibt also der Ausstrich ein genaueres Resultat. Während uns der Schnitt einen sehr sicheren Einblick in die Zusammmensetzung der Wurst vermittelt, ist eine Beurteilung ihrer Preiswürdigkeit schon auf Grund des Ausstriches möglich, denn zur Urteilsfällung über die Güte einer Leberwurst kommt in erster Linie die Beurteilung der zur Fertigstellung der Wurst verwendete Lebermenge in Betracht, die durch Auszählung der im mikroskopischen Blickfeld auftretenden Leberzellen leicht zu beurteilen ist. Zählt man in einem Ausstrich zehn Felder aus, dann erhält man eine ungefähre Durchschnittszahl für die im Präparat vorhandenen Leberzellen, auf Grund deren man auf die verwendete Lebermenge schließen kann. Das Ausstrichpräparat eignet sich deshalb für die Auszählung so gut, weil die Leberzellen isoliert liegen, und so ein besserer Ueberblick gewährleistet wird. Um Fehlresultate auszuschließen, ist zu empfehlen, immer zwei Ausstriche derselben Wurst auszuzählen, wobei dann eine gleiche oder ähnliche Durchschnittszahl erhalten wird. Geringfügige Abweichungen beeinflussen die Beurteilung nicht. Bei dieser Wurstprobe ergab sich einmal die Zahl „drei“ und im zweiten Ausstrich die Zahl „vier“, das heißt es werden in jedem mikroskopischen Blickfeld durchschnittlich drei bis vier Leberzellen festgestellt. Das ist eine sehr niedrige Zahl, die aber bei dem geringen Preis der Wurst zu erwarten ist. Auch die Untersuchung des Schnittpräparates hat ja nur ganz geringe Leberbestandteile gezeigt und rechtfertigt unser Ausstrichresultat. Wenn man dann noch die Feststellung der Art und Menge der zur Herstellung der Wurst verwendeten Muskulatur zur Beurteilung hinzuzieht, so kann auf Grund des Ausstriches ein Urteil über die Preiswürdigkeit der Wurst gefällt werden.

Vorliegende Wurst hat eine ihrem niedrigen Preis entprechende geringe Güte.

Leberwurst, das Pfund zu 1,25 Mk.

Ausstrich: Zwischen einer Zellmasse, deren Kerne gut gefärbt sind, liegen Muskelfasern mit deutlicher Quer-

streifung eingestreut. Auch Bindegewebe ist in großer Menge vertreten. Die Fasern sind meist zu Komplexen vereinigt. Außerdem sind kleine Kapillaren erkennbar, den Hauptbestandteil machen die Zellen aus, von denen die Leberzellen sich deutlich abheben.

Schnitt: Hauptsächlich wird Muskulatur, glatte und quergestreifte, in Längs- und Querschnitt gefunden. Ferner sind größere Stücke Drüsengewebe zu sehen, dessen Struktur noch deutlich erhalten ist. Die Ausführungsgänge heben sich klar ab, die Kerne sind noch schwach gefärbt. Weiterhin ist ein Stückchen Knorpel an der hyalinen Grundsubstanz und Knorpelzellen, außerdem Fettgewebe, kleine mit Blut gefüllte Arterien und lymphatisches Gewebe mit starker Blaufärbung und Körnelung gut zu erkennen. Von Lebergewebe werden nur einige Stücke interstitiellen Bindegewebes mit Gefäßen und einigen stark zerkochten Leberläppchen gefunden.

Ausstrich: Diesmal sind neben glatten und quergestreiften Muskelfasern und den Leberzellen kleine Bindegewebstücke und kleinste Kapillaren sichtbar. Der Grund mag darin zu suchen sein, daß die Wurstmasse vor dem Ausstreichen in dem Glasmörser noch weiter zerkleinert werden mußte, da sie zum Ausstreichen zu grob war. Von den anderen im Schnitt aufgefundenen Organteilen ist im Ausstrich nichts zu entdecken. Das Lebergewebe ist im Schnitt nicht so erhalten geblieben, daß zusammenhängende Lobuli zur Darstellung gekommen sind. Bei der Auszählung der Leberzellen im Aufstrich erhalten wir durchschnittlich „24—25“ Zellen im Blickfeld, ein sicherer Beweis für die Güte der Wurst.

Leberwurst, das Pfund 1,50 Mk.

Ausstrich: Viel zerfallenes zelliges Material mit einer Menge glatter und quergestreifter Muskelfasern durchsetzt. Etwas Bindegewebe, mehrere große Epithelien noch in ihrem Verband liegend, kleine Kapilaren und etliche stark zerkochte, oft sogar ganz zerfallene Leberzellen sind das Ergebnis der Untersuchung.

Schnitt: Man sieht neben der stark zerfallenen Zellmaße ziemlich viel isoliert liegende Muskelfasern und Bindegewebe, einige Drüsenstücke, eine Menge lymphatische Gewebe und viele Kapillaren, immer in großer Anzahl beieinander liegend. Leber scheint

nur sehr wenig zur Verarbeitung gekommen zu sein, jedenfalls lassen sich zusammenhängende Läppchen nicht auffinden, nur einige freiliegende Zellen sind erkennbar.

Im Ausstrich werden also neben Muskulatur, Bindegewebszellen und einigen Kapillaren nur wenig Leberzellen gefunden. Dieses Ergebnis wird auch durch den Schnitt, in dem außer Muskulatur, Bindegewebe, Kapillaren, Drüsen- und lymphatischen Gewebe nur sehr wenig Leber feststellbar ist, erhärtet. Die Auszählung ergibt „14" Zellen im Blickfeld des Ausstriches, eine für den Preis der Wurst zu geringe Anzahl. Da der Gehalt an Leber sehr gering ist, wird der hohe Preis auch nicht durch den starken Anteil an Muskulatur gerechtfertigt.

Leberwurst, das Pfund 1,75 Mk.

Ausstrich: Das Bild wird von einer Zellmasse beherrscht, die in der Hauptsache aus Leberzellen besteht, Muskulatur ist nicht sehr stark vertreten. Die Leberzellen sind klar zu erkennen, der Kern ist hellblau gefärbt, der Zellleib bei manchen Zellen gequollen, ihr Rand zackig und zerfranst.

Schnitt: Auch hier fällt der hohe Lebergehalt auf. Teils sind ganze Läppchen mit ihrem interlobulären Bindegewebe zu sehen, teils liegen einige Zellen zu Haufen beieinander. Daneben zeigt sich viel Muskulatur, Fettgewebe und hie und da Bindegewebe.

Während der Ausstrich neben den außerordentlich zahlreichen Leberzellen merkwürdigerweise wenig Muskulatur zur Beobachtung bringt, sehen wir das Muskelgewebe im Schnitt sehr stark vertreten, ebenso auch Fettgewebe und übereinstimmend mit dem Ausstrich Lebergewebe. Im Ausstrich werden für jedes Blickfeld 29—30 Leberzellen gezählt.

Der Gehalt an Leber ist sehr groß, die Güte der Wurst entspricht dem für sie geforderten Preis.

Leberwurst, das Pfund 2,30 Mk.

Ausstrich: Neben der üblichen Zellmasse beobachtet man sehr viel Muskulatur und einige kleinere Ver-

bände von Bindegewebe und Skelettmuskulatur. Wegen der zu starken Veränderung der einzelnen Elemente ist kaum zu erkennen, welcher Art die Zellen sind; nur ab und zu ist aus der Form zu schließen, daß es sich um Leberzellen handelt.

Schnitt: In diesem fällt die große Menge Skelettmuskulatur und viel Fettgewebe auf, auch einige Leberläppchen sind deutlich auffindbar, sowie geformtes und ungeformtes Bindegewebe.

Zusammenfassend ist bei dieser Wurst zu sagen, daß außer Muskulatur und Bindegewebe eine genaue Erkennung des Zellmaterials im Ausstrich wegen der Veränderungen nicht möglich ist. Auch der Schnitt zeigt uns diese Veränderungen des Gewebes, nur ist in diesem noch leichter, Lebergewebe von anderen Elementen wegen der charakteristischen Läppchenzeichnung zu unterscheiden. Wenn auch die Zellen durch mechanische Einflüsse oder den Kochprozeß in Mitleidenschaft gezogen sind, so halten doch die Bindegewebszüge diesen Einflüssen längere Zeit stand und sind noch im Schnitt erhalten geblieben, während im Ausstrich nur Zellen zur Beobachtung gelangen. Diese Gewebsveränderung, die die Untersuchung sehr erschweren, treten besonders bei den guten und besten Wurstsorten auf.

Wie schon oben erwähnt, scheint die stärkere mechanische Zerkleinerung und der längere Kochprozeß der Wurstmasse dafür verantwortlich zu sein.

Eine Auszählung der Leberzellen im Ausstrich ist nicht möglich, da die Zellen als Leberzellen nicht mit Sicherheit zu erkennen sind.

Das Ergebnis der übrigen untersuchten Leberwürste ist in folgender Tabelle zusammengefaßt, wobei

„+++“ große Mengen
„++“ mittelmäßige Menge
„+“ geringe Menge des jeweiligen zur Betrachtung gelangten Organs bedeuten. Für vollständiges fehlen des Organs ist „—“ eingesetzt worden.

Zusammenstellung des Untersuchungsergebnisses der übrigen Wurstsorten.

Leberwürste Preis		Leber	Muskel	Bindegewebe	Drüsengewebe	Darm	Fettgewebe
0,40 M.	A	++	++	–	–	–	–
	S	++	+++	+	++	–	–
0,60 M.	A	–	+++	–	–	–	–
	S	–	+	+	–	+++	–
0,60 M.	A	+	+++	–	–	–	–
I	S	–	+++	++	+	++	–
0,75 M.	A	+	+	++	–	–	–
III	S	–	+	++	++	++	++
0,75 M.	A	+	+	++	–	–	–
	S	–	+	++	+	+++	+
0,75 M.	A	+	+	+		–	–
	S	–	++	++	+	++	–
0,90 M.	A	+	+	++	–	–	–
	S	+	+++	++	+	–	–
0,90 M.	A	+++?	++	+	–	–	–
II	S	++	++	+	–	–	+
1,00 M.	A	++	++	–	–	–	–
	S	++	+++	+	+	–	+
1,00 M.	A	+	++	+	–	–	–
II	S	+	+++	–	+	–	–
1,20 M.	A	++	+++	++	–	–	–
II	S	++	+++	++	++	–	–
1,25 M.	A	++	++	++	–	–	–
II	S	+	+++	–	+++	–	–
1,25 M.	A	+	++	+	–	–	+++
III	S	+	++	+	+	–	–
1,35 M.	A	++	+	+	–	–	++
	S	+	++	+	–	–	–
1,40 M.	A	++	++	–	–	–	–
	S	+++	+++	+	++	–	–
1,40 M.	A	+++	+	–	–	–	–
II	S	+++	+++	+	–	–	–
1,50 M.	A	++	+	–	–	–	–
	S	++	+	+	–	–	–
1,50 M.	A	+++	++	+	–	–	+
III	S	+	+++	+	–	–	–

Leberwürste Preis		Leber	Muskel	Bindegewebe	Drüsengewebe	Darm	Fettgewebe
1,60 M.	A	++	+++	+	—	—	—
	S	++	++	++	+	—	—
1,75 M.	A	+++	++	+	—	—	—
	S	+++	+++	+	—	—	+++
1,75 M.	A	+++	++	—	—	—	—
II	S	+++	++	—	—	—	+
1,80 M.	A	+++	+	+	—	—	—
	S	++	++	+	—	—	++
1,90 M.	A	+	+++	—	—	—	—
	S	+	+++	—	++	++	++
1,90 M.	A	? zerst.	++	+	—	—	—
III	S	++ ?	+++	—	—	—	++
2,00 M.	A	+++	+	+	—	—	—
II	S	+++	++	+	++	+	++
2,00 M.	A	+++?	+++	+	—	—	—
III	S	++	++	+	—	—	—
2,30 M.	A	++	+++	+	—	—	—
	S	++	+++	++	—	—	+++

Besprechung der Untersuchungsergebnisse.

Es sind dreißig Leberwürste verschiedenster Preislage mit dem Ausstrichverfahren nach Carl (2) und mit der Gelatineeinbettung nach Gaskel-Gräff (6) und anschliessender Anfertigung von Gefrierschnitten untersucht worden. Das Bild des Ausstriches zeigt immer eine Zellmasse, manchmal ähnlich dem Zelldetritus zerfallenden Gewebes, mit eingelagerten Muskelfasern, Bindegewebsstücken und kleinsten Kapillaren. Die Hauptaufgabe des Untersuchers besteht in der Erkennung der Leberzellen zwecks Beurteilung der zur Herstellung der Wurst verwendeten Lebermenge. Diese Aufgabe wird öfters durch die schwere Färbbarkeit des Materials und durch die Zellveränderungen, deren Ursache der mehr oder weniger lange Kochprozeß ist, erschwert. Oft sind die Zellen um ein mehrfaches vergrößert, die Zellleiber stark gequollen, die Kerne nicht mehr färbbar. Diese Veränderungen treten

besonders häufig bei den besseren Wurstqualitäten auf, sodaß es dann nicht mehr möglich ist, mit Sicherheit Leberzellen zu erkennen. In solchen Fällen ist eine Beurteilung der Preiswürdigkeit mit Hilfe des Ausstrichverfahrens ausgeschlossen. Dadurch, daß nur Zellen im Ausstrich zur Betrachtung gelangen, deren Herkunft mit Ausnahme der Leberzellen, bindegewebiger Elemente, kleiner Muskelfasern und Kapillaren vielfach nicht eindeutig festzustellen ist, kann das Ausstrichpräparat nicht zur Untersuchung auf bestimmt Organbestandteile Verwendung finden. Hier ist das Schnittpräparat unentbehrlich, da in ihm Gewebezusammenhänge enthalten sind und degenerative Veränderungen an den Zellen die Erkennung des Organes in geringem Maße beeinträchtigen. Der große Vorteil des Ausstriches liegt darin, daß in kürzester Zeit ein Urteil über die Güte und Preiswürdigkeit gefällt werden kann. Schon nach 45 Minuten ist das Ausstrichpräparat gefärbt und zur mikroskopischen Untersuchung fertig. Dem geübten Untersucher fällt es nicht schwer, auf Grund der in jedem mikroskopischen Bild auftretenden Leberzellmenge sich ein Urteil über die zur Herstellung der Wurst verwendete Menge an Leber zu bilden. In dieser Richtung stellt das Ausstrichverfahren eine wertvolle Unterstützung zur Untersuchung auf die Preiswürdigkeit einer Wurst dar. Als ein Ersatz für das Schnittpräparat kann es nicht angesehen werden, da Organteile nicht sicher erkennbar sind. Hier gibt der Schnitt den wertvolleren Aufschluß über die Zusammensetzung der Wurst, die Auszählung der Zellen macht bei einigermaßen erhaltener Zellstruktur keine Schwierigkeiten, da sie isoliert liegen und gut zu erkennen sind. Besonderes Augenmerk ist darauf zu richten, daß das Untersuchungsmaterial möglichst gleichmäßig auf dem Objektträger aufgetragen wird, da sonst wegen der stellenweise verschiedenen Dichte fehlerhafte Beurteilung der Lebermenge unterlaufen können. Die zu Beginn der Untersuchungen angefertigten Abstriche normaler Organe lassen den Vorteil des Carl'schen Verfahrens

der in der klaren Darstellung der einzelnen Zellen, die Vorgänge an derselben und der einfachen und schnellen Herstellungstechnik der Präparate zu suchen ist, gut erkennen.

Zusammenfassung und Schluß.

Es gelangten nach Anfertigung einiger Abstriche von nicht veränderten Organen nach dem von Carl (2) angegebenen Verfahren dreißig Leberwürste verschiedenster Preislage nach dem oben genannten Verfahren und der Gelatineeinbettungsmethode nach Gaskel-Gräff (6) zur Untersuchung. Die Methoden nach Carl hat sich als ein wertvolles Hilfsmittel für die schnelle Beurteilung der Güte und Preiswürdigkeit einer Leberwurst erwiesen, wofern nicht durch den Kochprozeß bedingte Veränderungen an den Zellen in starkem Maße aufgetreten sind, die eine Beurteilung erschweren. Die Untersuchung auf die Zusammensetzung der Wurst ist nur mit Hilfe der Schnittpräparate möglich.

Schrifttum

Breusch: Schnelleinbettung feingewiegter Wurstproben und Fleischmenge. Z. f. Fl. u. Milchh. **41**, 120 (1931).

Carl: Histol. Diagnostik auf dem Wege des Ausstrichpräparates insbesondere bei Tuberkulose. D. T. W. Jg. **51**, 33 (1923).

Escher: Zur Schnelleinbettung feingewiegter Wurstproben und Fleischmenge. Z. f. Fl. u. Milchh. **40**, 120, (1931).

Breuner: Ein Beitrag zur Begutachtung von Eingeweidewürsten und Hackfleisch auf Grund histol. Untersuchungen. Dissertation Berlin 1923.

Frickinger: Die histol. Untersuchung von Fleischmengen. Z. f. Fl. u. Milchh. **38**, 317 (1928).

Gaskel: A Method of Cutting in Gelatin. J. of Path. and Bact. 17.

Gräff: Gelatineeinbettung für Gefrierschnitte.

Hadi: Beitrag zur histol. Untersuchung von Fleischmengen unter besonderer Berücksichtigung der Veränderungen durch das Kochen, Pöckeln und durch die Fäulnis. Berl. tierärztl. Wschr. **46**, 261 (1930).

Hintersatz: Histol. Schnelluntersuchung von Würsten und Fleischgemengen mittels einem neuen Gefriermikrotom. Z. f. Fl. u. Milchh. **41**, 306 (1931).

Klimmeck: Die Beurteilung von Leberwurst in Bezug auf ihre Zusammensetzung und Preiswürdigkeit. Z. f. Fl. u. Milchh. **35**, 121 (1925).

Lund-Schröder: Tierärztliche Wurstuntersuchungen. Hannover. M. u. H. Schaper. 1930.

List: Systematische Untersuchung von Leberwürsten. Dissertation Hannover 1932.

Seel: Ueber die Verwendbarkeit des Trichinoskopes. Z. f. Fl. u. Milchh. **38**, 116 (1928).

Seifried: Zentralblatt für Bact. I. Abt. Orig. **127**, 383 (1933).

Abbildungen.

Abb. 1. Ausstrich aus der normalen Leber von einem Hund nach dem Ausstrichverfahren von Carl.
a = Leberzelle.
b = Kern.
c = Kernkörperchen.

Abb. 2. Nach dem Carl'schen Ausstrichverfahren hergestellter Ausstrich aus einer Leberwurst billiger Qualität (0,70 Mk. das Pfund).
a = Bindegewebige Elemente.
b = Leberzelle.

Abb. 3. Ein nach vorheriger Gelatineeinbettung hergestellter Gefrierschnitt einer Leberwurst billiger Qualität (0,75 Mk. das Pfund).
a und b = Darmschleimhaut.

Abb. 4. Ausstrich aus einer Leberwurst besserer Qualität, (1,75 Mk. das Pfund).
a = Einzelne Leberzellen.
b = Kern der Zellen.
c = Leberzellhaufen.
d = Muskelfaser.

Abb. 5. Ein nach vorheriger Gelatineeinbettung hergestellter Gefrierschnitt einer Leberwurst besserer Qualität, (1,75 Mk. das Pfund).
a = Ein Stück Lebergewebe.
b = Muskelfasern.

Abbildungen.

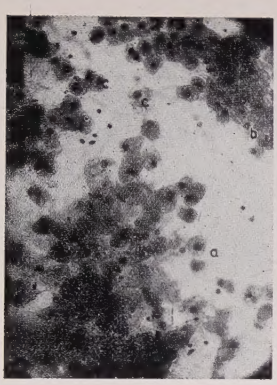

1

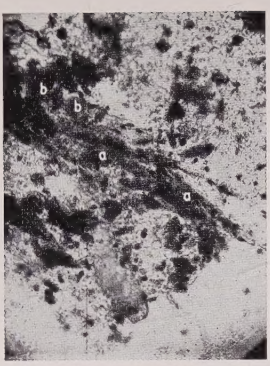

2

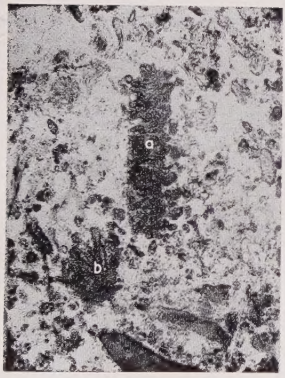

3

4

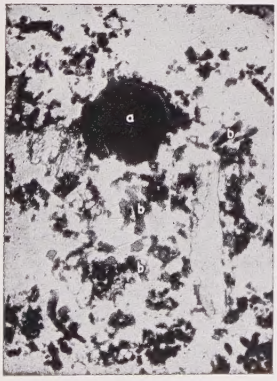

5

Lebenslauf.

Am 22. Juli 1909 wurde ich, Heinz Werle, als Sohn des Oberingenieurs Karl Werle und seiner Frau Gertrud, geborene Kuttig in Görlitz geboren. Von 1916 bis 1919 besuchte ich drei Volksschulklassen und kam dann an das humanistische Gymnasium in Görlitz, an dem ich im März 1930 das Reifezeugnis erlangte. Von 1930 bis 1935 studierte ich an der Tierärztlichen Hochschule in München und approbierte im Januar 1935.